



PENGARUH JINTAN HITAM (*Nigella sativa*) TERHADAP HISTOPATOLOGI ORGAN KAKAP PUTIH (*Lates calcarifer*) YANG TERINFEKSI VIRAL NERVOUS NECROSIS SECARA BUATAN

Ely Novisa*, Tarsim† dan Esti Harpeni‡

ABSTRAK

Infeksi *Viral Nervous Necrosis* (VNN) pada kakap putih (*Lates calcarifer*) dapat menyebabkan kerusakan saraf sentral sehingga menimbulkan kematian massal sampai 100% dalam waktu singkat. Salah satu penanganan terhadap penyakit tersebut dengan meningkatkan sistem imun kakap putih. Jintan hitam (*Nigella sativa*) merupakan tanaman yang dapat dijadikan bahan imunostimulan. Imunostimulan dapat meningkatkan kekebalan natural dan adaptif pada ikan sehingga dapat dijadikan alternatif cara dalam upaya perlindungan terhadap serangan penyakit. Penelitian ini dilakukan untuk mengetahui pengaruh jintan hitam terhadap histopatologis organ kakap putih yang diuji tantang VNN. Kakap putih dimasukkan ke dalam 4 bak pemeliharaan dengan 4 perlakuan dosis jintan hitam. Perlakuan A merupakan perlakuan dengan penambahan jintan hitam 0 g/kg pakan, perlakuan B penambahan jintan hitam 25 g/kg pakan, perlakuan C penambahan jintan hitam 50 g/kg pakan dan perlakuan D penambahan jintan hitam 75g/kg pakan. Perlakuan diterapkan selama 44 hari, pada hari ke-37 dilakukan uji tantang dengan menyuntikkan isolat VNN ke tubuh kakap putih secara *intra peritoneal* dengan dosis 0,1 ml/ekor. Hasil analisis preparat histopatologis organ otak dan mata kakap putih perlakuan A ditemukan kerusakan patologis berupa *inclusion body*, hipertropi, vakuola dan nekrosis. Sedangkan pada perlakuan B, C dan D tidak ditemukan kerusakan patologis. Hasil tersebut membuktikan bahwa dengan penambahan jintan hitam dapat mencegah kerusakan patologis akibat infeksi VNN. Perlakuan B merupakan dosis jintan hitam yang optimal untuk mencegah kerusakan jaringan akibat infeksi VNN. Penambahan jintan hitam dalam pakan dapat meningkatkan imunitas kakap putih sehingga dapat mencegah terjadinya kerusakan jaringan akibat infeksi VNN.

Kata kunci : VNN, kakap putih, jintan hitam, imunostimulan, histopatologi

* Mahasiswa Jurusan Budidaya Perairan Fakultas Pertanian Universitas Lampung

† Dosen Jurusan Budidaya Perairan Fakultas Pertanian Universitas Lampung

‡ email: edypeni@yahoo.com

Pendahuluan

Viral Nervous Necrosis (VNN) merupakan virus yang sering menginfeksi kerapu macan (*Epinephelus fuscogutatus*) dan kakap putih (*Lates calcarifer*) (Chi *et al.*, 1997). Infeksi VNN pada kakap putih dapat menyebabkan kematian atau kerusakan saraf sentral sehingga ikan sulit untuk merespon berbagai rangsangan dan tubuh mengalami ketidakseimbangan dalam hal pergerakan (Amelia dan Slamet, 2012). Kematian pada sistem budidaya akan berdampak pada kerugian bagi pembudidaya karena mengalami penurunan hasil produksi (Roza dkk., 2010).

Upaya pencegahan infeksi VNN menggunakan vaksinasi menjadi upaya yang cukup banyak dilakukan. Namun, penggunaan vaksinasi mempunyai kelemahan karena hanya meningkatkan ketahanan humoral dan hanya dapat mengatasi patogen tertentu (spesifik) (Roza dkk., 2010). Cara untuk pencegahan penyakit yaitu dengan pemberian imunostimulan (Ridlo dan Rini, 2009). Imunostimulan tidak meninggalkan residu dan aman untuk lingkungan (Marentek dan Manoppo, 2013). Jintan hitam (*Nigella sativa*) adalah tanaman yang dapat dijadikan sebagai bahan imunostimulan (Dorucu *et al.*, 2009; Shewita *et al.*, 2011). Jintan hitam telah diuji pada manusia (Najwi *et al.*, 2008; Sangi *et al.*, 2008) dan juga hewan (Sater, 2009). Jintan hitam memiliki kemampuan antivirus (Zaher *et al.*, 2008); antifungi (Suthar, 2010), antibakteri (Hosseinzadeh *et al.*, 2007; Hannan *et al.*, 2008; Dorucu *et al.*, 2009), anti hipertensi (Tasawar *et al.*, 2011), dan antiparasit (Ayaz *et al.*, 2007). Ekstrak jintan hitam juga terbukti mampu meningkatkan sistem

imun non-spesifik dan spesifik (BPOM, 2013). Penelitian ini dilakukan untuk mengetahui pengaruh jintan hitam terhadap imunitas kakap putih yang terinfeksi VNN secara buatan melalui uji histopatologi.

Bahan dan Metode

Penelitian ini dilaksanakan pada Agustus-Oktober 2013 di Balai Besar Pengembangan Budidaya Laut (BBPBL) Lampung. Sampel ikan yang positif terinfeksi VNN diperoleh dari Laboratorium Kesehatan Ikan dan Lingkungan Balai Budidaya Air Payau (BBAP) Situbondo. Ikan tersebut dihomogenkan dengan buffer ekstrak menggunakan mortar. Homegenat yang dihasilkan difilter menggunakan filter Millipore 0,45 μm . Kemudian filtrate disimpan dalam freezer -40°C .

Penelitian terdiri dari 4 perlakuan yaitu:

- A: tanpa penambahan jintan hitam
- B: penambahan jintan hitam 25g/kg pakan
- C: penambahan jintan hitam 50 g/kg pakan
- D: penambahan jintan hitam 75 g/kg pakan

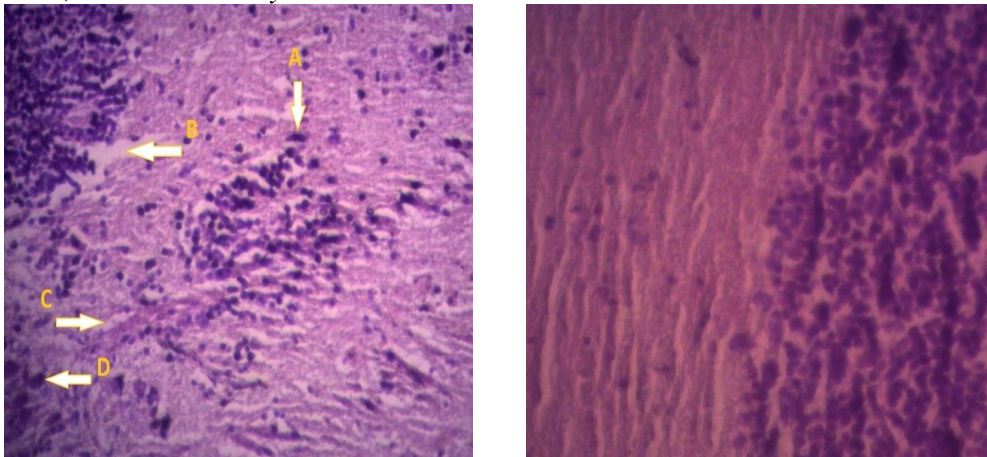
Kakap putih (ukuran 10 cm) dipelihara dalam bak pemeliharaan dengan kepadatan 15 ekor/bak selama 45 hari dengan pemberian pakan selama 2 kali sehari. Pakan diberikan secara *ad libitum*. Pada hari ke-37 dilakukan uji tantang VNN dengan dosis pemberian 0,1 ml/ikan. Isolat VNN diinjeksikan ke ikan uji secara *intra peritoneal*. Pencampuran jintan hitam dalam pakan ditambahkan putih telur untuk meningkatkan daya rekat. Setelah infeksi, kakap putih tetap dipelihara selama 7 hari. Ikan yang menunjukkan gejala klinis terinfeksi VNN dinekropsi diambil organ mata dan otaknya. Ikan yang telah dinekropsi selanjutnya diuji

menggunakan metode uji histopatologi dengan pewarnaan hemaktosilin dan eosin dan diamati dibawah mikroskop perbesaran 400 kali.

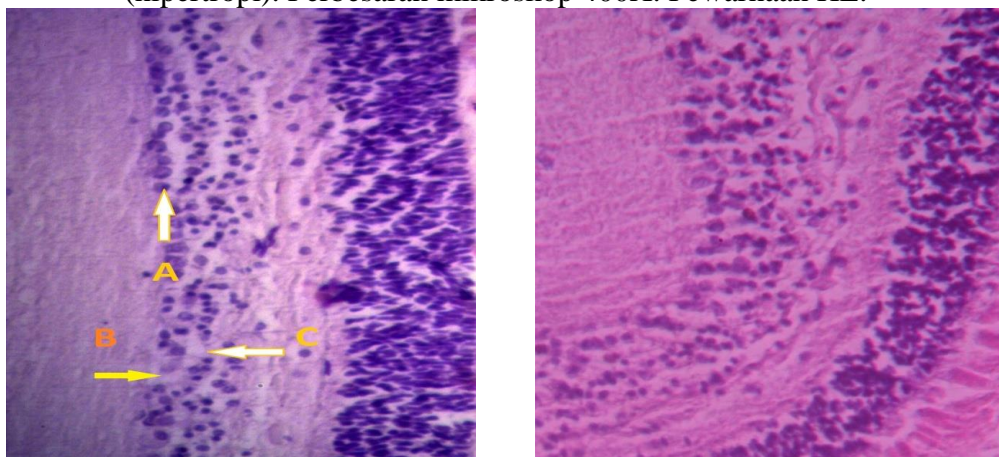
Hasil dan Pembahasan

Hasil pemeriksaan preparat histopatologi organ otak kakap putih ditemukan kerusakan berupa hipertropi, vakuola, *inclusion body* dan nekrosis

(Gambar 1). Preparat histopatologi yang ditemukan kerusakan adalah preparat histopatologi ikan perlakuan A. Pada perlakuan lainnya tidak ditemukan kerusakan. Kerusakan organ otak yang ditemukan pada perlakuan A berupa hipertropi 100%, vakuola 100%, *inclusion body* 33,34% dan nekrosis 100% (Tabel 1).



Gambar 1. Preparat histopatologi otak kakap putih (*Lates calcarifer*). Preparat organ otak yang diinjeksi VNN perlakuan A (kiri), preparat organ otak normal (kanan). A (*inclusion body*); B (nekrosis); C (vakuola); D (hipertropi). Perbesaran mikroskop 400X. Pewarnaan HE.



Gambar 2. Preparat histopatologi mata kakap putih (*Lates calcarifer*). Preparat organ mata yang diinjeksi VNN (kiri), preparat organ mata normal/tanpa diinjeksi VNN (kanan). A (hipertropi); B (nekrosis); C (vakuola). Perbesaran mikroskop 400X. Pewarnaan HE.

Tabel 1. Prevalensi infeksi VNN pada otak kakap putih (*Lates calcarifer*).

Perlakuan	Hipertropi	Vakuola	<i>Inclusion body</i>	Nekrosis
A (n=3)	3 (100%)	3 (100%)	1 (33%)	3 (100%)
B (n=3)	0 (0%)	0 (0%)	0 (0%)	0 (0%)
C (n=3)	0 (0%)	0 (0%)	0 (0%)	0 (0%)
D (n=3)	0 (0%)	0 (0%)	0 (0%)	0 (0%)

Hasil pemeriksaan preparat histopatologi organ mata kakap putih ditemukan kerusakan berupa hipertropi, vakuola dan nekrosis (Gambar 2). Jenis kerusakan organ tersebut hanya ditemukan pada

perlakuan A. Pada perlakuan lainnya tidak ditemukan kerusakan organ. Kerusakan organ mata yang ditemukan pada perlakuan A berupa hipertropi sebesar 100%, vakuola 100% dan nekrosis 100% (Tabel 2).

Tabel 2. Prevalensi infeksi VNN pada mata kakap putih (*Lates calcarifer*).

Perlakuan	Hipertropi	Vakuola	<i>Inclusion body</i>	Nekrosis
A(n=3)	3 (100%)	3 (100%)	0 (0%)	3 (100%)
B (n=3)	0 (0%)	0 (0%)	0 (0%)	0 (0%)
C (n=3)	0 (0%)	0 (0%)	0 (0%)	0 (0%)
D (n=3)	0 (0%)	0 (0%)	0 (0%)	0 (0%)

Inclusion body merupakan ciri adanya infeksi virus pada organ target. *Inclusion body* merupakan proses awal sel mengalami nekrosis dengan ditandai adanya bintik hitam pada sitoplasma. *Inclusion body*, vakuola, hipertropi dan nekrosis merupakan tahapan kerusakan organ sebagai akibat infeksi VNN (Amelia dan Slamet, 2012). Hipertropi yang sering juga disebut pembengkakan sel merupakan terjadinya pertumbuhan/pembesaran secara berlebihan pada sel. Pembengkakan sel terjadi karena muatan elektrolit diluar dan di dalam sel dalam keadaan tidak seimbang sehingga menyebabkan membran sel terganggu. Terbentuknya hipertropi akan diiringi dengan terbentuknya vakuola pada sitoplasma. Pada preparat histopatologi, vakuola ditemukan dalam bentuk ruang kosong dalam sel. Vakuola muncul sebagai akibat pembengkakan sel yang

mengindikasikan terjadi degenerasi sel. Sel hipertropi akan menyebabkan membran sel pecah yang mengeluarkan materi sel sehingga menyebabkan kematian sel (nekrosis). Kematian sel-sel pada preparat histopatologi ditandai dengan bidang kosong pada preparat tersebut. Otak dan mata merupakan organ tempat berkumpulnya saraf-saraf. Sel-sel saraf pada organ otak dan mata menjadi target infeksi VNN. Oleh karena itu, organ otak dan mata menjadi sangat sensitif terhadap infeksi VNN. Hal ini sesuai dengan Chi *et al.* (1997), infeksi VNN menyerang saraf-saraf otak sehingga merusak motorik ikan. VNN yang terbawa melalui sirkulasi darah akan dengan cepat merusak sel-sel saraf. Hasil pemeriksaan mikroskopis membuktikan bahwa ikan kakap putih perlakuan A positif terinfeksi VNN dan mengalami kerusakan jaringan terparah dibandingkan perlakuan lainnya.

Perlakuan A merupakan perlakuan tanpa pemberian jintan hitam pada pakan ikan kakap putih, sedangkan pada perlakuan B, C dan D merupakan perlakuan pemberian jintan hitam pada pakan kakap putih.

Jintan hitam dalam studi ini membuktikan dapat menghambat infeksi VNN pada kakap putih. Hal ini terjadi karena jintan hitam memiliki kemampuan meningkatkan imunitas ikan kakap putih. Hasil yang diperoleh sesuai dengan penelitian-penelitian yang sebelumnya pernah dilakukan. Penambahan jintan hitam pada pakan ikan mampu melindungi ikan dari infeksi VNN (Tarsim dkk., 2013). Hal serupa ditemukan bahwa, ekstrak jintan hitam mampu meningkatkan respon imun pada rainbow trout (*Oncorhynchus mykiss*) (Dorucu *et al.*, 2009). Bahkan tidak hanya pada ikan, ekstrak jintan hitam juga mampu meningkatkan laju pertumbuhan, sistem imun dan hematologis pada ayam broiler (*Gallus domesticus*) (Shewita *et al.*, 2011).

Kesimpulan

Jintan hitam mampu meningkatkan imunitas ikan sehingga dapat menghambat infeksi VNN. Penambahan jintan hitam 25 g dalam 1 kg pakan dapat mencegah terjadinya kerusakan jaringan akibat infeksi VNN.

Daftar Pustaka

- Amelia, N. dan Slamet B.P. 2012. Pengaruh ekstrak daun jambu biji (*Psidium guajava*) untuk menginaktivasi Viral Nervous Necrosis (VNN) pada ikan kerapu (*Epinephelus fuscoguttatus*). J. Aquaculture Management and Technology 1:264-278.
- Ayaz, E., Yilmaz, H. Ozbek, H., Tas, Z. and Ozlem Orunc. 2007. Effect of *Nigella sativa* L. oil on rat-peritoneum macrophage phagocyte activity and capacity. Saudi Med. 28:1654-1657.
- Chi, S.C., Lo, C.F., Kou, G.H., Chang, P.S., Peng, S.E. and Chen, S.N. 1997. Mass mortalities association with Viral Nervous Necrosis (VNN) disease in two species of hatchery grouper. J. Fish Disease 20:185-193.
- Badan Pengawasan Obat dan Makanan. 2013. Jintan hitam sebagai imunostimulan. InfoPOM 14 No. 1 Januari – Februari 2013.
- Dorucu, M., Colak, S.O., Ispir, Altinterim, B., and Celayir, Y. 2009. The effect of black cumin seeds, *Nigella sativa*, on the immune response of rainbow trout, *Oncorhynchus mykiss*. Mediterranean Aquaculture Journal 2:27-33.
- Hannan, A., Saleem, S., Chaudhary, S. and Muhammad. B. 2008. Anti bacterial activity of *Nigella sativa* against clinical isolate of methicillin resistant *Staphylococcus aureus*. J. Ayub Med Coll Abbottabad. 20:72-74.
- Hosseinzadeh, S., Bazzaz, B.S. and Haghi, M.M. 2007. Antibacterial activity of total extracts and essential oil of

- Nigella sativa* L. seeds in mice. Pharmacolgyonline 2:429-435.
- Marentek, G.A. dan Manoppo, H. 2013. Evaluation of the use of garlic (*Allium sativum*) in enhancing non specific immune response and growth of Nile tilapia (*Oreochromis niloticus*). J. Budidaya Perairan 1:1-7.
- Najwi, A., Haque, M., Naseeruddin, M. and Khan, R.A. 2008. Effect of *Nigella sativa* oil various clinical and biochemical parameters of metabolic syndrome. Int J Diabetes & Metabolism. 16:85-87.
- Ridlo, A. dan Rini, P. 2009. Aplikasi ekstrak rumput laut sebagai agen imunostimulan sistem pertahanan non spesifik pada udang (*Litopennaeus vannamei*). Ilmu Kelautan.14: 133-137.
- Roza, D., Johnny, F. and Zafran. 2010. Pengembangan vaksin bakteri untuk meningkatkan imunitas ikan kerapu macan (*Epinephelus fuscoguttatus*) terhadap penyakit infeksi. Prosiding Forum Inovasi Teknologi Akuakultur Indonesia, 2010. p. 939-944.
- Sangi, S., Ahmed, S.P., Channa, M.A., Ashfaq, M. and Mastoi, S.M. 2008. A new and novel treatment of opioid dependence : *Nigella sativa* 500 mg. J Ayub Med Coll Abbottabad. 20:118-124.
- Sater, K.A.A. 2009. Gastroprotective effects of *Nigella sativa* oil on the formation of stress gastritis in hypothyroidal rats. Int J Physiol Pathophysiol Pharmacol. 1:143-149.
- Shewita, R.S. and Thaha, A.E. 2011. Effect of dietary supplementation of different levels of black seed (*Nigella sativa* L.) on growth performance, immunological, hematological and carcass parameters of broiler chicks. J. Word Academy of Science, Engineering and Technology. 53:788-794
- Suthar, M.P., Patel, P.N., Shah, T.G. and Patel, R.K. 2010. In vitro screening of *Nigella sativa* seeds for antifungal activity. J. Pharmaceutical and Applied Sciences. 1:86-91.
- Tarsim, Setyawan, A., Harpeni, E. and Pratiwi, A.R. 2013. The efficacy of black cummin (*Nigella sativa*) as immunostimulant to humpback grouper (*Cromileptes altivelis*) against VNN (Viral Nervous Necrosis) infection. Prosiding Seminar Nasional Sains dan Teknologi, Indonesia, 2013. p. 525-532
- Tasawar, Z., Siraj, Z., Ahmad, N., Mushtaq H. and Lashari. 2011. The Effect on *Nigella sativa* on lipid profile in patients with stable coronary artery disease in Multan, Pakistan. J. Nutrition. 10:162-167.
- Zaher, K.S., Ahmad W.M. and Zerizer, S.N. 2008. Observation on the biological effects of black cumin seed (*Nigella sativa*) and green tea (*Camellia sinensis*). J. Global Veterinary. 2:198-204.